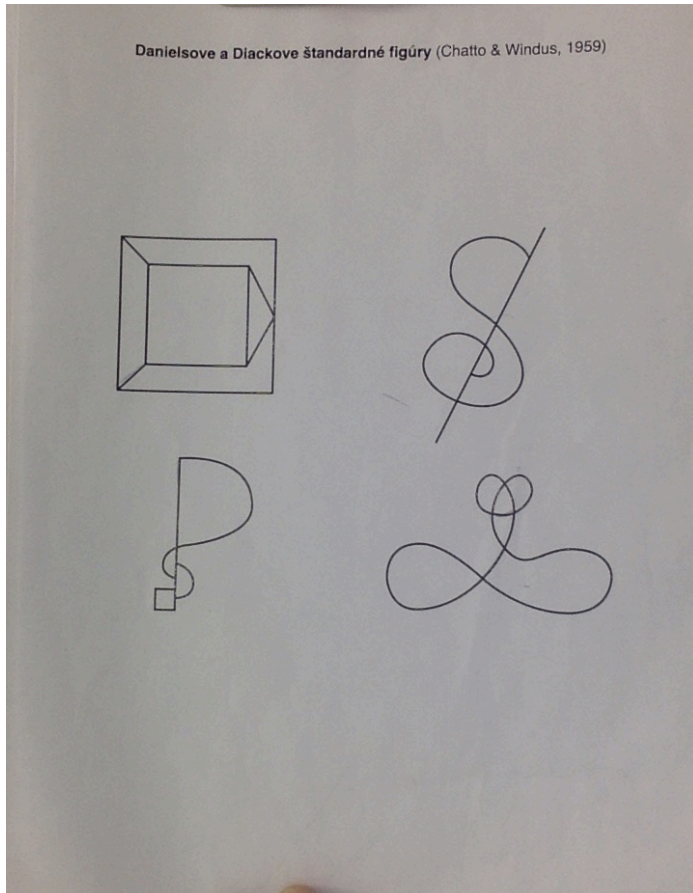
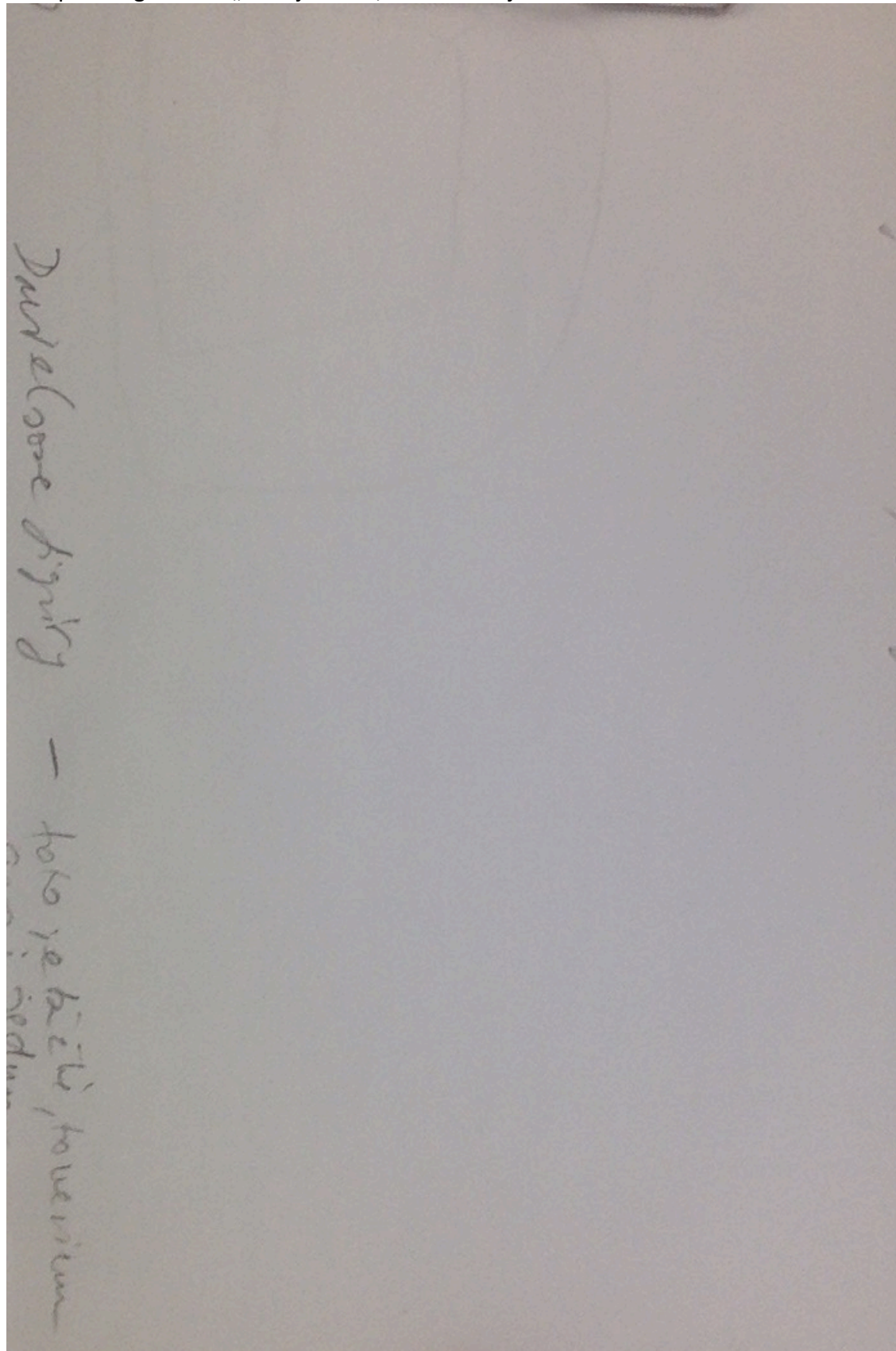


Dievča, 11 rokov, extrémne prenatúrny novorodenec nar. v 28tt, v 10. dni zakrvácanie mozgu, následne operácia očných nervov 8 týždni, trvale narušené periférne videnie, ZŠ – integrovaná, dg. vývinová dysfázia/afázia, problémy v akademických činnostiach, s reguláciou správania, oslabená pracovná výdrž, pozornosť, frustračná tolerancia a rovnováha na báze organickej nezrelosti CNS.





Zadanie: prekresli tieto obrázky.

Vstupná diagnostika: „Toto je ťažké, neviem ani jednu.“




1. kontrola po 8 týždňoch cvičenia: „Viem len toto.“







2. kontrola po 8 týždňoch cvičenia




3. kontrola po 8 týždňoch



4. kontrola po 8 týždňoch



5. kontrola po 8 týždňoch



6. kontrola po 8 týždňoch